Abs. E 6 S
Dec 9'10

1910

Zur Casuistik der Verletzung des Sehorganes bei Radfahrern.

Inaugural-Dissertation
zur
Erlangung der Doktorwürde
der
hohen medizinischen Fakultät
der Grossherzoglich Hessischen Ludwigs-Universität
zu Giessen

vorgelegt von

Dr. phil. OTTO SAAME
approb. Arzt aus Eschwege a. d. Werra.

Giessen 1910.
von Münchow'sche Hof- und Universitäts-Druckerei (Otto Kindt).

DR. H. V. WUNDEMANN
604-606-608-610-612 LEARY BLDG.
SEATTLE, WA.

Zur Casuistik der Verletzung des Sehorganes bei Radfahrern.

Inaugural-Dissertation

zur

Erlangung der Doktorwürde

der

hohen medizinischen Fakultät
der Grossherzoglich Hessischen Ludwigs-Universität
zu Giessen

vorgelegt von

Dr. phil. OTTO SAAME

approb. Arzt aus Eschwege a. d. Werra.

Giessen 1910.

von Münchow'sche Hof- und Universitäts-Druckerei (Otto Kindt)

Gedruckt mit Genehmigung der medizinischen Fakultät
Referent: Geheimer Medizinalrat Prof. Dr. Vossius.

Dem Andenken
meiner Schwiegermutter gewidmet.

Digitized by the Internet Archive
in 2026

https://archive.org/details/IA40154005_0315

Die Fortschritte in der Technik bringen es mit sich, daß der Mensch dieselben für seine Bedürfnisse und Bequemlichkeiten verwertet. Eine große Rolle spielen von jeher die Beförderungsmittel, die den Menschen rasch von einem Ort an den andern bringen, teils solche, die mit Hilfe von Elementarkräften bewegt werden, teils andere, die auf der Anwendung der Prinzipien der Mechanik der „einfachen Maschinen" beruhen. Zur letzteren Kategorie gehört das Fahrrad, das in den letzten Jahrzehnten längst aufgehört hat, nur sportlichen Zwecken zu dienen, sondern bei allen denjenigen Bevölkerungsklassen größeren Eingang gefunden hat, die darauf angewiesen sind, ihre Zeit auf das möglichste auszunützen. Sei es nun bei Leuten, die an bestimmten Orten zu verschiedenen Zeiten zur Verfügung stehen müssen, wie bei Unternehmern, die ihre Arbeitsleute kontrollieren, sei es bei Geschäftsreisenden oder auch bei Arbeitern, die nicht an der Arbeitsstätte wohnen und den Weg dorthin täglich zurückzulegen haben. Auch die Behörden, von denen die Reichspost und das Militär beispielsweise erwähnt seien, machen von dem Fahrrade ausgiebigen Gebrauch. Erstere zur Bestellung von Telegrammen und Eilbriefen, letzteres zur Erstattung von dienstlichen Meldungen in Friedenszeiten, sowie auch für einen Kriegsfall. Kurz, das Fahrrad hat sich im geschäftlichen sowohl als auch außergeschäftlichen Verkehr allgemein eingebürgert. Aber Hand in Hand mit den Vorzügen der Schnelligkeit des Beförderungsmittels gehen auch die Gefahren für Leib und Leben

dessen, der sich dieses Mittels bedient und eine ganze Reihe von Radfahrerunfällen werden fast täglich bekannt, die Knochenbrüche und andere Verletzungen im Gefolge haben und somit ein Interesse für den Arzt beanspruchen. Auch in der Ophthalmologie verdienen Radfahrerverletzungen ein besonderes Interesse, einmal wegen Läsionen des Auges überhaupt, andererseits aber wegen Schädigung des lichtempfindenden und lichtleitenden Apparates, die eine folgenschwere Funktionsstörung nach sich ziehen. Einen Beitrag zur Kasuistik der Verletzung des Sehorgans bei Radfahrern sollen nachstehende Fälle liefern, die auf Anregung, welche Verfasser von Geheimen Medizinalrat Herrn Professor Dr. Vossius im Staatsexamen gelegentlich der Untersuchung eines diesbezüglichen Falles zu Teil wurde, bearbeitet worden sind. In der Tat verlohnt es sich, derartige Fälle zusammenzustellen, weil bis dahin solche in der Literatur noch nicht beschrieben, außerdem aber eine gewisse Gesetzmäßigkeit im Symptomenkomplex derselben besteht, die für den Ophthalmologen wertvoll ist und auch für die Unfallheilkunde zweifellos von Bedeutung sein wird.

Fall 1. K. M. 14 J. alt.

Klin. Journal von 1891. Nr. 360.
Aufgenommen am 11. VIII. 91.
Entlassen am 18. VIII. 91.

Anamnese: Patient hat angeblich auf beiden Augen nicht sehr gut sehen können, zumeist aber links bedeutend besser als wie jetzt auf dem rechten Auge. Augenkrankheiten will er nie gehabt haben. Vor drei Wochen stürzte er beim Radfahren und blieb bewußtlos liegen. Er weiß nicht anzugeben, wie er gefallen ist. Patient war nach seiner Angabe 5 Minuten ohne Bewußtsein. Aber bereits nach 10 Minuten konnte er wieder allein gehen.

Als er wieder zu sich gekommen war, bemerkte er, daß er auf dem linken Auge nicht mehr sehen konnte. Im Verlauf des Nachmittags und am Abend hat Patient erbrochen. Am nächsten Tage hatte sich sein subjektives Befinden soweit gebessert, daß er sich wohl fühlte und mit Appetit essen konnte. Auch das Sehvermögen auf dem linken Auge hatte sich etwas gebessert, jedoch konnte Patient nur geradeaus sehen, wie er sagte. Patient wurde in den ersten Tagen von einem Augenarzt behandelt,

Linkes Auge

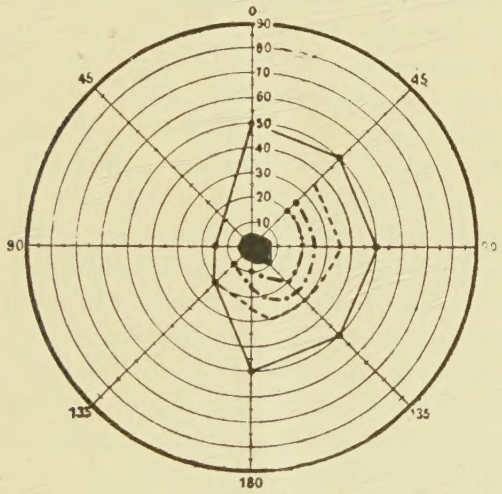

11. VIII. 1891. *)

angeblich wegen einer Blutung ins Auge. Die Behandlung bestand in Einträufelung eines Augenwassers, Einreibung mit grauer Salbe an der Haut der Stirne und Schläfen-

*) Erklärung der Linien in der Perimeteraufnahme.
——— für weiß,
– – – – – für blau,
— · — · — für rot,
·· — ·· — ·· für grün.

gegend, Verband und Bettruhe. Auf Wunsch seines Vaters kommt Patient heute in die Universitäts-Augenklinik.

Status praesens: Vorderer Bulbusabschnitt und Beweglichkeit des Auges sind normal, am oberen Augenhöhlenrand keine Abnormität und Druckempfindlichkeit. Rechts besteht normale Sehschärfe, links werden Finger auf 1 m richtig erkannt. Der Makulareflex ist vollständig normal, die Papille ganz scharf begrenzt, auf der nasalen Seite von einem starken Pigmentring eingefaßt. Die temporale Hälfte der Papille ist auffallend hell, auch die nasale blasser als auf dem rechten Auge. Veränderungen im Gefäßkaliber sind nicht vorhanden. Im Augenspiegelbild sieht man etwa $^1/_2$ Papillendurchmesser über der Fovea einen etwa linsengroßen Fleck, der offenbar in der Chorioidea gelegen ist. Die Untersuchung des Gesichtsfeldes ergibt, daß fast die ganze äußere Hälfte fehlt und ein zentrales Skotom für alle Farben besteht, welches sich nach innen zu etwas weiter ausdehnt als nach außen (confer Gesichtsfeldaufnahme). Die Differentialdiagnose schwankt zwischen Fraktur durch den Canalis opticus mit Läsion des Nervus opticus und Bluterguß in die Sehnervenscheide. Die Behandlung besteht in Strychnininjektionen in die Haut der Schläfe, Blutentziehung (Heurteloup) und Druckverband.

14. VIII. 91. Behandlung: Schwitzkur.

15. VIII. 91. Befund: Opticusatrophie heute noch deutlicher ausgesprochen. Sehprüfung des kranken Auges: Finger werden auf 2 m richtig erkannt.

18. VIII. 91. Patient wird entlassen. Das Gesichtsfeld ist unverändert, ebenso die Entfärbung der Papille. Finger werden mit dem verletzten Auge über 3 m erkannt.

19. VIII. 91. Patient wird ambulant behandelt. Patient nimmt rot als dunkelrot, die anderen Farben als grau, weiß als helles grau wahr. Sehschärfe wie bei der letzten Untersuchung.

31. VIII. 91. Sehschärfe wie das letzte Mal. Behandlung: Jodkali innerlich, Strychnin subkutan.

8. IX. 91. Die Papille des linken Auges ist im ganzen blasser als auf dem rechten Auge. Die temporale Hälfte ist weiß, die Lamina cribrosa deutlich sichtbar. Die nasale Hälfte sowie ein oberer und unterer Streifen ist noch leicht rötlich. Auf dem rechten Auge ist die Papille rot, die Gefäße sind normal.

12. IX. 91. Befund: Derselbe.

22. IX. 91. Befund: Derselbe.

Linkes Auge

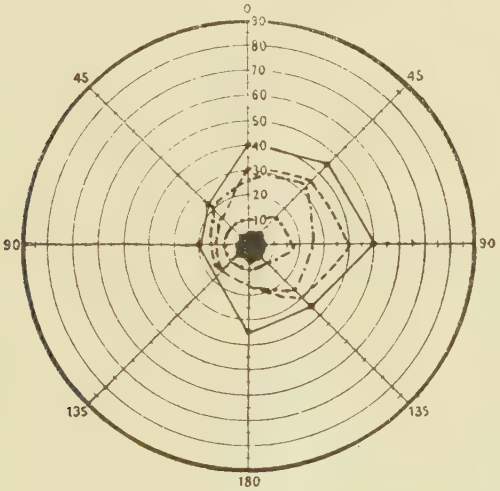

19. XI. 1891.

26. IX. 91. Finger werden mit dem linken Auge über 6 m deutlich unterschieden. Patient kann die Umrisse der Buchstaben O, R, N und V ohne Zweifel deutlich erkennen, jedoch die Buchstaben nicht richtig sehen. Die atrophische Verfärbung der Papille hat zugenommen, die Papille ist durchsichtiger geworden, so daß man den Venenstamm in der Mitte der Papille eine große Strecke weit deutlich übersehen kann.

10. X. 91. Sehscharfe links: Finger werden auf 4 m richtig erkannt.

31. X. 91. Sehscharfe links: Finger werden auf 5 m richtig erkannt.

19. XI. 91. Sehschärfe links: $^{20}/_{200}$ confer Gesichtsfeldaufnahme).

5. I. 92. Augenhintergrundsbefund: Die Papille ist auch auf der linken Seite von einem Pigmentring eingefaßt; die größte Hälfte des Sehnervenkopfes ist schneeweiß, die Lamina cribrosa deutlich sichtbar. Am nasalen Rand sieht die Papille noch etwas rötlich aus, oberhalb der Makula befindet sich ein kleiner Fleck; die Sehschärfe ist $= {}^{20}/_{200}$.

5. V. 92. Patient wird aus der Beobachtung entlassen. Finger werden auf dem linken Auge auf 3 m richtig erkannt.

22. I. 1894. Patient stellte sich vor mit der Klage, daß bei längerem Lesen vor dem rechten Auge ein Schimmer wie ein Schleier auftrete. Patient ist seit $^1/_4$ Jahr bei der Bahn beschäftigt. Es besteht keine Akkommodationsstörung; links werden Finger auf 6 mm richtig erkannt. Die klinische Diagnose lautete: Atrophia nervi optici im Anschluß an Sturz vom Rade.

Die Krankengeschichte lehrt, daß sich die Sehnervenatrophie ganz allmählich unter der ärztlichen Beobachtung ausgebildet hatte. Im Anfang der klinischen Behandlung war nur eine temporale Abblassung vorhanden; die nasale Seite der Papille war allerdings ebenfalls heller als in der Norm. Im Laufe der Zeit war eine totale Abblassung eingetreten, die Papille war rein weiß geworden und bot das Bild der progressiven Opticusatrophie dar. Bemerkenswert sind die in der Krankengeschichte beschriebenen Pigmentierungen der Aderhaut. Solche kommen als angeborene und erworbene vor. Letztere bei Opticusscheidenblutungen. Die auf der nasalen Seite beobachtete

Pigmentanhäufung, die bei Beginn der klinischen Behandlung schon festgestellt wurde, darf man wohl zu ersteren rechnen, während der temporale Pigmentring erst im Laufe der Zeit entstanden und auf eine stattgehabte Sehnervenscheidenblutung in Folge Fraktur des knöchernen Canalis opticus zurückzuführen ist.

Fall 2. W. F. 21 J. alt.

Klin. Journal von 1895. Nr. 276.

Aufgenommen am 8. VII. 95.

Entlassen am 20. VII. 95.

Anamnese: Gestern Abend fuhr Patient mit seinem Rennrad gegen die Vorschrift auf der Landstraße. Das Rad zerbrach und Patient blieb besinnungslos auf der Landstraße liegen. Er wurde mit zerschundenem Gesicht nach Hause gebracht und kam heute wegen Sehstörung auf dem rechten Auge in die Klinik.

Befund: Die Lider des rechten Auges sind ziemlich stark, die des linken Auges weniger blutunterlaufen und geschwollen. An der Stirn, auf der Nase, sowie unterhalb der beiden unteren Augenlider und an der rechten Hälfte der Oberlippe ist die Haut ziemlich stark in großem Umfang geschunden und mit gelblichem Sekret bedeckt. Die Innenfläche der Unterlippe ist auf der rechten Seite durchgebissen und sieht bis an die Wangenschleimhaut nekrotisch aus. Patient klagt über Verdunkelung des rechten Auges derart, daß von der vorgehaltenen Hand die obere Hälfte dunkelgrau, die untere Hälfte normal weiß erscheint. Die brechenden Medien sind normal transparent. Ophthalmoskopisch sind weder an der Papille noch an der Retina pathologische Veränderungen nachweisbar. Vom Gesichtsfeld ist die obere Hälfte und zwar besonders nach außen stark eingeengt; blau und grün werden stets mit einander verwechselt, während auf dem linken Auge die Farbenempfindung normal ist.

Ordination: Druckverband, Bettruhe, Mundspülungen mit Kaliumpermanganatlösung 1 %.

10. VII. 95. Die Lidschwellung ist heute geringer, die Oberfläche der Hautwunden reinigt sich; von der vorgehaltenen Hand sieht Patient heute den Handteller und die ersten Fingerglieder wieder weiß, die oberen $^2/_3$ der Finger aber grau.

13. VII. 95. Die Hautwunden an der Stirn sind ganz geheilt. (Jodoformvaseline.) Die Fingerspitzen werden heute noch etwas verdunkelt gesehen, aber deutlicher als am 10. VII. 95. Die äußere und innere Lippenwunde ist noch nicht geheilt, dagegen sind die übrigen Hautwunden fast vollständig geheilt. Von der vorgehaltenen Hand bemerkt Patient jetzt keinen Unterschied mehr in der Farbe der Hohlhand und der Finger. Die Hand erscheint aber im ganzen dunkler als mit dem linken Auge, wie überhaupt alle Gegenstände noch in ein gewisses Dunkel gehüllt erscheinen, wenn er sie mit dem rechten Auge betrachtet. Die Untersuchung des Gesichtsfeldes ergibt normale Außengrenzen. Die Farben sind konzentrisch eingeengt. Blau wird nur in dem Fixierpunkt und in den im Gesichtsfeld bezeichneten Stellen richtig erkannt, verschwindet dann aber, um erst an der im Gesichtsfeld bezeichneten Stelle wieder aufzutauchen. Nach den übrigen Richtungen werden in der Peripherie keine Farben wahrgenommen.

19. VII. 95. Sehschärfe heute größer als $^2/_3$. Bei Betrachtung eines größeren Gegenstandes mit dem rechten Auge wird dasselbe fast ebenso klar gesehen wie mit dem linken Auge. Patient bemerkt nur, daß im Gesichtsfeld nach rechts alles früher verschwindet als nach links. Die Untersuchung des Gesichtsfeldes ergibt jetzt normale Außengrenzen nach allen Richtungen. Blau wird überall im Gesichtsfeld wahrgenommen und zwar nach links ungefähr in normalen Grenzen. Nach rechts und

oben hin kreuzen sich die Blaugrenzen mit den Rot- und Grüngrenzen derartig, daß nach oben Blau zwischen Rot und Grün wahrgenommen wird, während nach links hin die richtige Reihenfolge der Farben gewahrt bleibt (conf. Gesichtsfeldsaufnahme). Im ophthalmoskopischen Spiegelbild erscheint die rechte Papille etwas blasser als die linke; die Gefäße sind normal. Im Gesicht sind alle Wunden bis auf die Lippenwunde geheilt.

20. VII. 95. Patient sieht heute wieder klarer mit dem Auge. Das Geschwür der Lippe ist noch nicht geheilt. Patient wird heute entlassen.

Rechtes Auge.

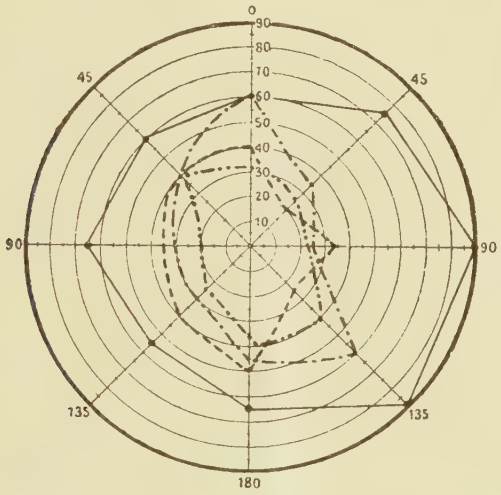

19. VII. 1895.

27. VII. 95. Nach der rechten Seite sieht Patient immer noch trübe mit dem rechten Auge. Beim Vergleich der Gesichtseindrücke beider Augen erscheinen die des rechten Auges schwächer und matter als die des linken. Dies gibt sich namentlich beim Lesen der Zeitung zu erkennen. Patient vermag dieselbe allerdings in der gewöhnlichen Distanz zu lesen, indessen erscheint mit dem

linken Auge der Kontrast zwischen Buchstaben und Papier stärker, so daß diese klar erscheinen, während mit dem rechten Auge der Gegensatz von Buchstaben und Papier nicht so deutlich hervortritt. Sehschärfe links 1, rechts = $^{20}/_{40}$. Einzelne Buchstaben der letzten Reihe werden noch erkannt. Im Gesichtsfeld werden an der Peripherie fast durchwegs blau und grün verwechselt. Bei ziemlich normalen Außengrenzen wird die temporale Hälfte nach der Mittellinie hingerückt. Der Opticus ist im ganzen rechts blasser als links; die Wunde an der Oberlippe ist noch nicht geheilt.

2. VIII. 95. Die Gesichtsschrunden sind nunmehr vollständig geheilt. Patient klagt aber noch, daß die Gesichtseindrücke mit dem rechten Auge matter und undeutlicher wie mit dem linken seien. Sehscharfe rechts knapp $^{20}/_{30}$. Außerdem gibt Patient an, Doppelbilder zu empfinden, welche durch Senkung des Kopfes ausgeglichen werden und verschwinden, wenn das rechte Auge zeitweilig verdeckt wird. Die Diplopie fiel Patient besonders deutlich bei der Sehscharfeprüfung auf. Er sah 2 Tafeln untereinander, von denen die tiefere verschwand, sobald als Patient das rechte Auge zumachte. Bei der Untersuchung im Dunkelzimmer ergibt sich periodische gleichnamige Diplopie. Das Bild des rechten Auges steht tiefer und nach vorn geneigt (Parese des Musculus obliquus superior). Der rechte Sehnervenkopf wird immer heller.

9. VIII. 95. Rechter Opticus deutlich blaß, die Gefäßfüllung dagegen normal, keine Doppelbilder.

11. X. 95. Patient stellt sich wieder zur Untersuchung vor. Er klagt, daß er gelegentlich auf der rechten Seite Kopfschmerzen habe, und daß ihm das Haar auffallend stark ausfalle. Wenn Patient mit beiden Augen sieht, merkt er keinen Unterschied im Sehvermögen gegen früher. Der Unterschied tritt dagegen sofort zu Tage, wenn man das Sehvermögen beider Augen gesondert prüft.

Alles, was er mit dem rechten Auge allein betrachtet, erscheint ihm dunkler als wie mit dem linken Auge. Bei der Gesichtsfelduntersuchung werden wie früher Blau und Grün mit einander verwechselt. Außerdem gehen in der äußeren Gesichtsfeldshälfte die Rot-, Grün- und Blaugrenzen durcheinander, während in der inneren Gesichtsfeldshälfte die richtige Reihenfolge der Farben erhalten geblieben ist. In der Nähe liest Patient Jäger I. mit dem rechten Auge mühsam, mit dem linken fließend. Für die Ferne ist die Sehschärfe kleiner als 1. Ophthalmoskopischer Befund: Der Opticus des rechten Auges ist auf der rechten Seite ganz blaß und scharf begrenzt, die Lamina cribrosa ist nicht sichtbar, die Gefäße sind normal; es besteht ein kleines Staphyloma posticum nach unten.

14. II. 96. Patient kommt heute in die Klinik wegen eines Attestes für das Militär. Der Haarwuchs ist wieder etwas besser, dagegen besteht wieder Kopfschmerz auf der rechten Seite. Für grelles Sonnenlicht bedarf Patient einer grauen Schutzbrille. Bei trübem Wetter ist das Sehvermögen schlechter als bei hellem Wetter. Patient hat beim Lesen und Schreiben das schlechte Sehen selbst bemerkt, das hin und wieder verschieden ist. Die Unterlippe ist ganz gefühllos. Gesichts- und Lidhaut sind normal empfindlich, die Pupillenreaktion ist gut. Die Sehschärfe größer als 0,7. Die Diagnose war gestellt worden auf: Gesichtsschrunden, umfangreiche Wunden der Lippenschleimhaut unten, Kompression des Nervus opticus durch eine Opticusscheidenblutung nach Sturz vom Fahrrade.

Dieser Fall kam zum Unterschied mit vorher genanntem direkt nach dem Trauma in klinische Beobachtung und Behandlung. Auch hier hatte sich die Opticusatrophie ganz allmählich entwickelt. Bei der Aufnahme zeigten sich weder an der Papille noch sonst im Augenhintergrund irgend welche pathologische Veränderungen, wenngleich schon die Untersuchung mit dem Perimeter

eine starke Einengung der oberen Gesichtsfeldshalfte des verletzten Auges nachwies und eine Verwechslung der Farben Blau und Grün ergab. Aber bereits nach 11 Tagen machte sich ophthalmoskopisch eine Abblassung der temporalen Papillenhälfte bemerkbar als Zeichen der beginnenden Opticusatrophie. Nach ungefähr 3 Wochen war die gesamte Papille blasser als die des gesunden Auges, während bei einer Nachuntersuchung nach 7 Monaten es sich herausstellte, daß die ganze Papille rein weiß geworden war und das für die Sehnervenatrophie charakterische Bild zeigte. Die Augenmuskelstorung Parese des oberen schiefen Augenmuskels deutete auf eine stattgehabte Orbitalblutung oder Fraktur des Canalis opticus an der oberen inneren Seite, da wo der Muskel ansetzt. Das Fehlen einer protrusio bulbi entschied zugunsten letzterer. Erwähnenswert ist das Ausgehen der Haare des Patienten, das auf eine schwere trophoneurotische Störung hinweist.

Fall 3. O. S. 23 J. alt.

Klin. Journal von 1898. Nr. 292.

Aufgenommen am 19. VI. 98.

Entlassen am 8. VII. 98.

Anamnese: Patient hat immer gut gesehen. Heute Mittag stürzte Patient beim Radfahren mit der rechten Stirnhälfte gegen eine Hausmauer. Patient war nicht bewußtlos und hat nicht erbrochen. Blut ist ihm aus Nase und Mund, nicht aber aus den Ohren gekommen. Von einem Mitfahrer wurde er zur Bahn gebracht und dann in die Augenklinik. Patient erbricht kurz nach der Untersuchung.

Befund: Es finden sich an der rechten Stirnseite sowie an Mund und Nase kleine Hautabschürfungen. Beide Lider sind sehr stark geschwollen und blutig verfarbt, das rechte mehr als das linke. Beim Betasten der

Lider leichtes Knistern (Hautemphysem). Die rechte Gesichtshälfte ist leicht geschwollen, die Bulbi sind beide etwas vorgetrieben und nach unten verdrängt. Die Beweglichkeit der Augen ist nach allen Richtungen, besonders aber nach oben und außen beschränkt. Genauere Untersuchung der Augen ist nicht möglich, da sich das obere Lid nur eine Spur heben läßt. Bei gehobenem Lid wird beiderseits Schweigger 1,5 gelesen. Patient hat leichten Schmerz im Nacken, sowie eine leichte Schwellung über dem rechten Handgelenk.

25. VI. 98. Patient hat leichte abendliche Temperatursteigerungen (cf. Tabelle) und Kopfschmerzen, hingegen kein erneutes Erbrechen. Die Schmerzen im Nacken haben aufgehört, subjektive Beschwerden bestehen nicht mehr. Die Schwellung des Augenlides ist links vollständig, rechts größtenteils zurückgegangen. Eine subkonjunktivale Hämorrhagie besteht rechts. Die rechte Gesichtshälfte ist noch etwas geschwollen. Die Augenbewegung nach rechts oben und außen ist noch etwas behindert. Keine Doppelbilder.

Temperaturtabelle.

Datum	Temperatur	
	Mittags	Abends
23. VI. 98	37,2	37,7
24.	37,0	38,2
25.	36,5	37,2
26.	36,5	37,2
27.	36,4	37,2
28.	37,0	37,2
29.	36,4	—

8. VII. 98. Die Krankheitssymptome lassen allmählich nach. Zur Zeit besteht noch rechts außen eine subkonjunktivale Hämorrhagie. Kopfschmerzen fehlen, eben-

so Augenmuskelstörungen bis auf die Insuffiziens der Recti interni. Ophthalmoskopischer Befund normal. Sehschärfe normal. Patient wird entlassen.

Die Diagnose lautete: Sugillation und Hautemphysem beider Lider. Blutungen in die Orbita. Exophthalmus. Myopie. Knochenfraktur durch die Stirnhöhle? Bei diesem Fall ist es zu keinerlei Schädigung des optischen Apparates gekommen. Die Funktionsprüfung ergibt normale Werte. Die Insuffiziens der Recti interni im Verein mit dem Exophthalmus rechtfertigen die Annahme einer Orbitalblutung, während das Hautemphysem für eine Eröffnung der pneumatischen Hohlen des Schadels durch Fraktur oder Fissur spricht. Aller Wahrscheinlichkeit nach dürfte die Fraktur durch Stirn-, Sieb- resp. Keilbeinhöhle verlaufen sein; für erstere würde der Fall auf die Stirn, für letztere beide die Blutung aus Mund und Nase ausschlaggebend sein.

Fall 4. F. S. 43 J. alt.

Klin. Journal von 1908. Nr. 640.

Aufgenommen am 11. IX. 08.

Entlassen am 3. X. 08.

Anamnese: Patient war früher immer gesund gewesen, nie augenkrank. In der Familie des Patienten sind ebenfalls keine Augenerkrankungen vorgekommen. Vor 4 Tagen am 7. IX. 08 verunglückte Patient mit seinem Fahrrad, als er einem Wagen ausweichen wollte. Einzelheiten vermag Patient nicht anzugeben. Er will ungefähr eine Stunde bewußtlos gewesen sein. Nach dem Erwachen will er mehrere Male erbrochen haben. Seit dem Unfall behauptet Patient, auf dem rechten Auge nichts mehr sehen zu können. Aus dem Ohr soll kein Blut nach dem Unfall geflossen sein, wohl aber aus der Nase. Die Sehstörungen behandelte der Arzt des Patienten mit Strychnineinspritzungen.

Befund: 43jähriger Patient von entsprechendem Äußern. Am Kinn, Nase und Stirn finden sich mehrere jetzt bereits in Verschorfung begriffene Hautwunden. Linkes Auge: Äußerlich sowie ophthalmoskopisch keine Besonderheiten. Dagegen reagiert die Pupille nicht mehr konsensuell. Rechtes Auge: Die Lider sind gerötet, geschwollen und verfärbt. Pupille von gleicher Weite wie die linke, Reaktion auf Lichteinfall erloschen, wohl aber konsensuell. Der Augenhintergrund zeigt keine nachweisbaren pathologischen Veränderungen. Rhinoskopischer Befund: Die rechte untere Muschel ist etwas geschwollen.

Behandlung: Subkutane Strychnininjektionen in die Schläfengegend und Schwitzkuren.

20. IX. 08. Patient bemerkt, daß er von unten her etwas Lichtschein habe, Augenhintergrund ohne Besonderheiten.

28. IX. 08. Patient vermag jetzt die vorgehaltene Hand von außen her zu erkennen.

3. X. 08. Patient wird entlassen. Befund: Rechte Papille zeigt eine sichtliche temporale Abblassung. Die Pupille reagiert jetzt deutlich auf Lichteinfall. Es besteht eine ausgesprochene konjunktivale Injektion. Patient erkennt Farben, wenn auch unsicher, am besten Rot; Blau und Grün werden verwechselt, beziehungsweise nur nach ihrer Helligkeit unterschieden. In nächster Nähe erkennt Patient mit dem rechten Auge Finger. Links ist die Sehschärfe $^5/_4$. Die Diagnose wurde gestellt auf: Sehnervenatrophie rechts infolge retrobulbärer Opticuszerreißung nach Trauma (Sturz vom Fahrrade). Das Trauma, das Patienten betroffen hatte, war ein außerordentlich schweres gewesen. Patient war eine Stunde lang ohne Bewußtsein. Anfänglich hat er mit dem verletzten Auge überhaupt nichts gesehen. Die Pupille reagierte nicht mehr direkt auf Lichteinfall, dagegen war die konsensuelle Reaktion vom andern Auge aus vor-

handen. Diese Symptome weisen auf eine schwere Läsion des optischen Apparates des Auges hin. Am Augenhintergrund waren zwar noch keinerlei Veränderungen aufgetreten. Auch in diesem Fall hatte sich die Opticusatrophie zeitlich später entwickelt. 4 Tage nach dem Trauma waren noch keine Veränderungen an der Papille zu sehen, die eine Atrophie beweisen würden. Erst nach 3 Wochen, also ungefähr um dieselbe Zeit wie bei Fall 2 erschien die temporale Abblassung der Sehnervenpapille als Merkmal der Opticusatrophie nach retrobulbarer Verletzung im Augenspiegelbild. Die Funktionsprüfung ergab, daß Patient sein Sehvermögen auf dem verletzten Auge fast völlig eingebüßt hatte.

Folgender Fall ist der Kursfall des Verfassers.

Fall 5. W. S. 22 J. alt.

Klin. Journal von 1909. Nr. 93.
Aufgenommen am 12. IV. 09.
Entlassen am 22. V. 09.

Anamnese: Augenkrankheiten sind in der Familie des Patienten nicht vorgekommen. Patient will selbst immer gut gesehen haben, augenkrank will er nie gewesen sein. Am 10. April dieses Jahres ist Patient von seinem Fahrrade gestürzt und zwar auf die rechte Seite des Kopfes. Er war einige Zeit bewußtlos und hat dann in der Nacht erbrochen. Aus der Nase will Patient stark geblutet haben. Als er am andern Morgen erwachte, war das rechte Auge blau und geschwollen. Mit diesem Auge konnte er so gut wie nichts mehr sehen. Es war ihm, als ob eine dunkle Wolke davor wäre. Zwei Tage lang will er von dem heftigsten Kopfschmerz geplagt worden sein. Der Arzt veranlaßte seine Unterbringung in die Universitäts-Augenklinik zu Gießen.

Status praesens: Blasser, abgemagerter Patient

in schlechtem Ernährungszustand. Auf der temporalen Seite des Auges befindet sich eine etwa quadratische 2 cm lange Kontusionsnarbe mit einzelnen Schrammen. Am Margo supraorbitalis im letzten Fünftel nach außen imponiert eine etwa linsengroße Narbe, unter welcher ein kleiner Callus deutlich fühlbar ist. Die rechte Lidspalte ist merklich verkleinert, das obere Augenlid ist leicht geschwollen. Die Sklera am rechten sowie am linken Auge ist an verschiedenen Stellen gelblich verfärbt. Auf dem rechten Auge besteht eine leichte Parese des Abduzens. Die vordere Augenkammer erscheint rechts abgeflacht gegen links. Die rechte Pupille ist etwas weiter als die linke, nicht genau kreisrund, sondern eher elliptisch. Die größte Axe der Ellipse geht von temporal oben nach nasal unten. Auf Lichteinfall in das kranke rechte Auge spricht die Pupille des linken Auges nicht mehr an (Prüfung durch Wegnahme der beschattenden Hand). Auf dem rechten Auge ist die konsensuelle Reaktion auf Lichteinfall in das linke Auge erhalten (Prüfung wie beim andern Auge). Die brechenden Medien des Auges sind vollständig klar ohne nachweisbare Trübungen. Augenhintergrund links ohne Besonderheiten. Die temporale Hälfte der Papille des rechten Auges ist ausgesprochen weiß (Atrophia nervi optici). Die Gefäße des Augenhintergrundes, namentlich die Venen, sind deutlich hyperämisch. Am temporalen Rande des Sehnervenkopfes zeigt sich eine sichelförmige Pigmentierung der Aderhaut. Die Funktionsprüfung ergibt Sehschärfe von $^5/_{20}$ rechts, $^6/_6$ links. Die Untersuchung mit dem Perimeter läßt eine temporale Einengung des Gesichtsfeldes für alle Farben erkennen (confer Perimeteraufnahme).

Diagnose: Abduzensparese und Opticusatrophie rechts nach dem Sturz vom Rade.

Die Behandlung besteht in subkutanen Strychnin-

injektionen in die Schläfengegend, Bettruhe und Schwitzkuren.

22. V. 09. Beide Augen sind blaß; das rechte Auge steht ein wenig konvergent, die Abduzensparese ist nur noch angedeutet. Beim Verdecken des linken Auges erweitert sich die rechte Pupille unter mittelweit, die Lichtreaktion ist angedeutet, die konsensuelle Reaktion gut. Die Pupillen sind von gleicher Weite.

Ophthalmoskopisch: Klares Hintergrundsbild, die

Rechtes Auge.

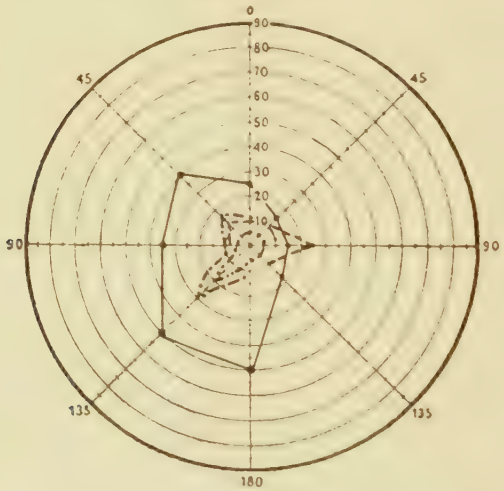

22. V. 1909.

Papille ist vollständig weiß. An der temporalen Seite der Papille bemerkt man eine ausgesprochene Pigmentierung in Gestalt eines Ringes. Die Gefäße sind normal weit, die Lamina cribrosa ist nicht sichtbar. Patient wird als noch arbeitsunfähig entlassen. Sehschärfe: rechts $^5/_{15}$,

29. V. 09. Sehschärfe: rechts $^5/_{18}$, links $^5/_5$.

9. VI. 09. Sehschärfe: rechts $^5/_{18}$, links $^5/_6$.

24. VI. 09. Sehschärfe: rechts $^5/_{18}$, links $^5/_5$.

9. VII. 09. Augenspiegelbild wie früher. Sehschärfe: rechts $^5/_{15}$, links $^5/_5$.

12. VII. 09. Arbeitsfähig, Sehschärfe rechts $^5/_{18}$.

30. VII. 09. Die Papille ist blaß, besonders nasal; die Gefäße sind enger geworden. Die Pigmentierung ist stärker wie früher. Die Augen stehen richtig geradeaus. Bei Fixation des vorgehaltenen Fingers tritt bei Annäherung auf 15 cm Divergenzstellung des rechten Auges ein.

Auch vorliegender Fall stimmte mit Fall 2 und 4 darin überein, daß die Opticusatrophie sich später entwickelte, die, wie aus dem klinischen Journal zu ersehen ist, am 18. IV. 09 beobachtet wurde, während der Sturz des Patienten am 10. IV. 09 erfolgte, also volle 8 Tage zurückliegt. Wie bei Fall 1 ist auch bei diesem Patienten die Blutung in die Sehnervenscheide aus der temporalen Pigmentierung der Aderhaut zu folgern. Daß es sich um keine angeborene, sondern um eine erworbene Pigmentanhäufung handelt, beweist ihr Fortschreiten während der Krankheitsdauer. Die Gesichtsfeldsprüfung mit dem Perimeter ergab eine fast halbseitige temporale Einengung wie bei Fall 1.

Hand in Hand mit der gemeinsamen Ätiologie der mitgeteilten Fälle geht eine fast gesetzmäßige Übereinstimmung der Symptome sowie des weiteren Verlaufs, wenn auch mit entsprechenden Abweichungen, welche durch die Schwere des Traumas, durch die Nebenumstände und die Art des Sturzes bedingt waren. Das Bewußtsein war in allen Fällen bis auf Fall 3 auf kürzere oder längere Zeit erloschen. Cerebrale Reizungen wie Erbrechen waren bei sämtlichen Fällen mit Ausnahme von Fall 2 vorhanden. Das Erbrechen stellte sich teilweise sofort oder im direkten Anschluß an das Trauma ein, oder aber, es erfolgte bei einem Teil der Fälle erst mehrere Stunden später in 2 Fällen wiederholt. Neben

der hauptsächlichen Erkrankung des optischen Apparates des Auges bestanden Augenmuskelstörungen: in Fall 2 Parese des Musculus obliquus superior, bei Fall 3 Insuffiziens der Recti interni und in Fall 5 eine rechtsseitige Abduzensparese, die sich im Laufe der Zeit wieder besserten. Äußere Verletzungen des Gesichts sind bei allen Fällen mit Ausnahme von Fall 1 festgestellt worden. Neben diesen bestand bei Fall 3 ein Hautemphysem, das auf die Eröffnung einer der die Orbita begrenzenden pneumatischen Hohlen durch Fraktur oder Fissur schließen ließ. In Fall 2 war die Sehscharfe auf $^2/_3$ herabgesetzt, bei Fall 4 wurde von unten her auf dem verletzten Auge eben noch Lichtschein wahrgenommen, bei Fall 5 war die Sehscharfe auf dem verletzten Auge $^5/_{15}$, während auf den unverletzten Augen durchweg normale und übernormale Sehscharfe gefunden wurde.

Aus dem vorliegenden Befund mitgeteilter Fälle ergab sich exklusive Fall 3 als Diagnose Sehnervenatrophie nach Trauma. In welcher Weise die Opticusatrophie bei den einzelnen Fällen zustande gekommen war, sei es nun durch einen Erguß in die Sehnervenscheide, sei es durch Zerreißung des Nerven selbst, oder durch direkte mechanische Quetschung bei einer Fraktur oder auch durch Knochensplitterverletzung, das konnte nicht mit absoluter Sicherheit, sondern nur mit größerer oder geringerer Wahrscheinlichkeit aus der Krankengeschichte gefolgert werden. Anzunehmen ist, daß in den beiden Fällen 1 und 5, wie aus den Pigmentierungen der Aderhaut wohl geschlossen werden darf, ein Bluterguß in die Sehnervenscheide im Anschluß an eine Fraktur durch den Canalis opticus erfolgte, der als kausales Moment für die Atrophie des Sehnerven in die Wagschale fällt resp. die Hauptrolle spielt. Allerdings ist damit immerhin noch nicht bewiesen, daß nicht noch andere schädigende Ursachen, über welche die Untersuchung keinen Aufschluß gegeben hat,

als Komponenten fungierten. Zu gunsten eines Blutergusses in die Nervenscheide spräche allerdings auch der relativ günstige Verlauf dieser beiden Fälle. Auch in Fall 2 dürfte die Annahme eines Blut- oder auch serösen Ergusses in die Opticusscheide berechtigt sein. Das Fehlen von pathologischen Pigmentierungen dürfte wohl eher für einen serösen Erguß sprechen ohne jedoch damit einen Bluterguß ganz von der Hand zu weisen. Die Schwere des Traumas sowie des Krankheitsbildes in Fall 4 rechtfertigen eher die Annahme, einer Schädelbasisfraktur mit retrobulbärer Kontinuitätstrennung des Sehnerven, für welche auch die Blutung aus der Nase sprechen würde, allerdings nicht mit der apodiktischen Gewißheit, welche eine Autopsie geliefert hätte.

Sämtliche Fälle betrafen Männer, was wohl nicht weiter Wunder zu nehmen ist. Das Fehlen schwerer Verletzungen von Kornea, Linse, Iris und Ciliarkörper, überhaupt des äußeren Bulbusabschnittes, wie sie bei Schlag-, Stoß- und Wurfverletzungen vorzukommen pflegen, ist wegen der geschützten Lage des Augapfels leicht verständlich. Nur bei ganz unglücklichen Umständen des Sturzes, z. B. bei Fall mit dem Auge auf den emporstehenden Griff der Lenkstange oder auf einen auf der Straße befindlichen Stein würde eine derartige Verletzung zustande kommen. Der Verlauf der Fälle kann in Anbetracht der Schwere der Traumata teils quoad visum in 1, 2, 3 und 5, quoad sanationem in sämtlichen Fällen als relativ günstig bezeichnet werden.

Vorliegende Arbeit wurde auf Veranlassung des Geh. Med.-Rat Herrn Prof. Dr. Vossius in hiesiger Universitäts-Augenklinik bearbeitet. Es ist mir eine angenehme Pflicht, meinem hochverehrten Lehrer, Herrn Geh. Med.-Rat Prof. Dr. Vossius auch an dieser Stelle für das Interesse, was derselbe an dieser Arbeit nahm und die mir zuteil gewordene Unterstützung meinen aufrichtigsten Dank auszusprechen.

Lebenslauf.

Ich, Dr. phil. Otto Saame, Sohn des Weinhändlers August Saame zu Gießen, geboren am 29. März 1876 zu Eschwege an der Werra, besuchte zuerst das Gymnasium zu Gießen bis Ober-Sekunda. Dann verließ ich die Anstalt, um mich 1893 dem Studium der Chemie und Naturwissenschaften in Gießen vom Herbst 1893 bis Sommer 1900 zu widmen. Das Zeugnis der Reife erwarb ich nachträglich am Gymnasium zu Laubach im Frühjahr 1898. Im Sommersemester 1898 bestand ich am physikal.-chem. Laboratorium des Herrn Prof. Dr. Elbs mein Verbandsexamen und promovierte im März des Jahres 1900 auf Grund der Arbeit „Über die elektrochemische Reduktion der Nitrobenzonitrile" an der philosophischen Fakultät der Landesuniversität. Nach Ableistung meiner Militärzeit war ich bis zum Sommer 1905 als Chemiker tätig. Im Sommersemester 1905 wurde ich an hiesiger Landesuniversität zum zweitenmal immatrikuliert, um mich dem Studium der Medizin zu widmen. Nachdem mir Großh. Hess. Ministerium des Innern 2 meiner naturwissenschaftlichen Studiensemester auf das medizinische Studium angerechnet hatte, bestand ich nach 3 Semestern im Herbst 1906 die ärztliche Vorprüfung in Gießen. Im Frühjahr 1909 bestand ich die ärztliche Prüfung vor der Prüfungskommission in Gießen. Seit dieser Zeit war ich als Medizinalpraktikant an der Ohrenklinik in Gießen und an der medizinischen Poliklinik in Marburg tätig. Gegenwärtig bin ich als Assistent und Medizinalpraktikant an dem anatomischen Institut bei Herrn Geh. Med.-Rat Prof. Dr. Strahl beschäftigt.